^{18}F-AV45 (Florbetapir)を用いた脳アミロイドイメージング

柴田俊秀[1]、米澤久司[1]、高橋 智[1]、高橋純子[1]、工藤雅子[1]、小原智子[1]、
寺山靖夫[1]、佐々木敏秋[2]、寺崎一典[2]、世良耕一郎[2]

[1]岩手医科大学内科学講座神経内科・老年科
020-8505　岩手県盛岡市内丸 19-1

[2]岩手医科大学サイクロトロンセンター
020-0173　岩手県岩手郡滝沢村滝沢字留が森 348-58

1 はじめに

Positron-Emission-Tomography（PET）を用いた脳アミロイドイメージングが近年可能になり、^{11}C-PIB が多くの施設で用いられている。^{11}C は半減期が約 20 分と短く、特定の施設でしか検討ができない。^{18}F の核種であれば、半減期の長さから一度に多数例や多施設で検討することも可能である。^{18}F-AV45（Florbetapir）は脳アミロイドイメージングのトレーサーとして、海外では多数例の報告がされている[1-3]。最近、日本国内でも使用が開始されつつあるが、報告は少なく十分にはその特性は示されていない。我々は、昨年に報告した preliminary studies に引き続きアルツハイマー病と軽度認知機能障害の症例の追加ならびにアミロイドアンギオパチーと非アルツハイマー病として FTLD 症例含め、^{18}F-AV45（Florbetapir）をトレーサーとしたアミロイドイメージングを、PET を用いて検討を開始したので報告する。

2 目的

^{18}F-AV45（Florbetapir）を用いて脳内に蓄積したアミロイドの描出を行い、アルツハイマー病（Alzheimer disease: AD）および軽度認知機能障害（mild cognitive impairment: MCI）と正常対照、アミロイドアンギオパチー（cerebral amyloid angiopathy: CAA）、前頭側頭葉型認知症（frontotemporal lobar degeneration: FTLD）において、小脳を対照とした脳内の standardized uptake value ratio（SUVR）を計測し、比較検討した。

3 対象・方法

対象は、AD 9 例（男 5 名、女 4 名）、MCI 3 例（男 2 名、女 1 名）、正常対照 3 例（男 2 名、女 1 名）、CAA 2 例（男 1 名、女 1 名）、FTLD 4 例（男 1 名、女 3 名）である。AD は、NINCDS-ADRDA work group の診断基準[4]に準じて診断され、年齢は 53 歳から 82 歳（平均 72 ± 9 歳）、HDS-R 7~25 点（平均 18 ± 5.8 点）である。MCI は、Petersen らの診断基準[5,6]に基づいて診断された amnesic MCI 例で、年齢 56 歳から 70 歳（平均 62 ± 7 歳）、HDS-R 25～29（平均 27 ± 2.0 点）である。正常対照は、認知機能で異常なく、MRIT2 強調画像で血管障害および有意な脳萎縮を認めない例で、年齢 49 歳から 82 歳（平均 70 ± 18 歳）である（表

1)。その他、CAA 2 例 53 歳男性と 77 歳女性、FTLD は、年齢 70～75 歳（平均 72 ± 2 歳）、HDS-R 19~28 点（平均 25 ± 4.3 点）である。

^{18}F-AV45 を約 370 MBq (10 mCi) を静脈投与し、PET-CT 装置 (SET3000GCT/M、島津製作所) により、dynamic scan を 80 分間行った。Time activity curve を作成し、脳内各部位の集積について検討し、standardized uptake value（SUV）を算出した。検査開始後連続 9 例（AD 4 例、MCI 3 例、正常対照 2 例）で、小脳を対照とした脳内の standardized uptake value ratio（SUVR）の妥当性について検討した。前頭葉、側頭葉、頭頂葉、後頭葉などの皮質、また被殻、視床、橋に関心領域（ROI）を設定し、AD、MCI、正常対照にて SUVR の平均を計測した。AD と正常対照者において、SUVR のスケールを 0.6~2.0 に設定した画像を作成し視覚的に比較検討した。

表 1　Subject characteristics

	AD (n=9)	MCI (n=3)	HC (n=3)	CAA (n=2)	FTD (n=4)
Sex (F/M)	4/5	1/2	1/2	1/1	3/1
Age	72 ± 9	62 ± 7	70 ± 18	(53, 77)	71 ± 2
HDS-R mean	18 ± 5.8	27 ± 2.0	–	–	25 ± 4.3

4 結果

4.1　小脳を対照とした SUVR の妥当性の検討

初期に施行した AD 4 例における time activity curve の検討では、小脳の SUV が他の部位に比較し低いことがわかる（図 1)。これは、病理学的に小脳にアミロイドの集積が低めであることに一致している [7, 8]。time activity curve から小脳の値が最も低く、皮質との差を認めた。病理学背景や、海外での報告 [2,3] を考慮し，半定量法として小脳を対照とした SUVR は妥当と考えられた。

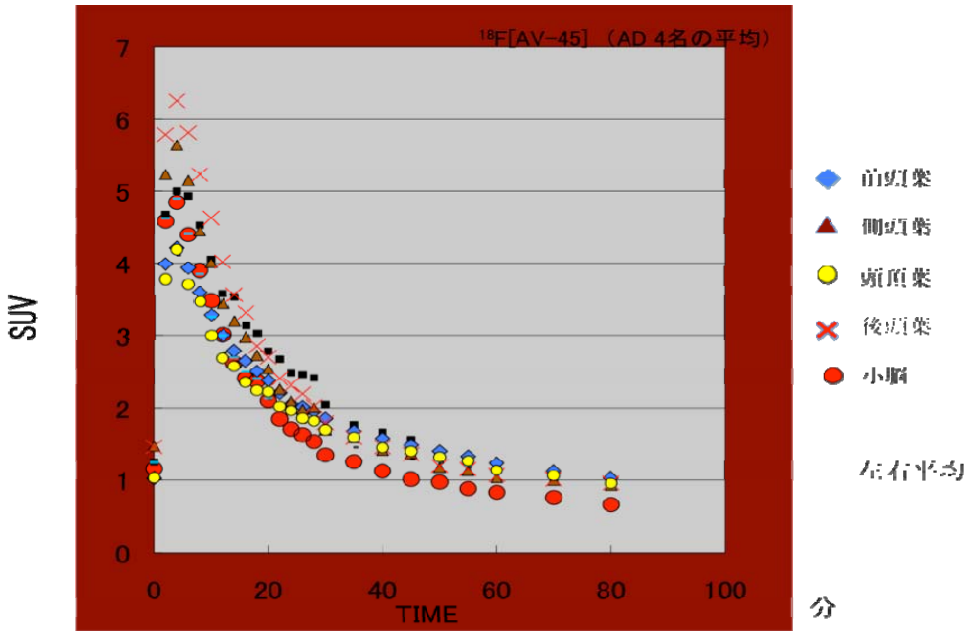

図 1　Alzheimer 病（n=4）における Time activity curve

4.2 小脳を対照とした SUVR の経時的変化

AD における SUVR の経時的変化は、40 分を超すと安定している（図 2）。MCI における SUVR の経時的変化は、AD 同様に 40 分以降安定している（図 3）。AD、MCI、正常対照における皮質の平均 SUVR の経時的変化では、各群とも SUVR は 40 分以降に安定し（図 4）、preliminary studies と同様に 50~60 分の値を使用して SUVR の指標とした。

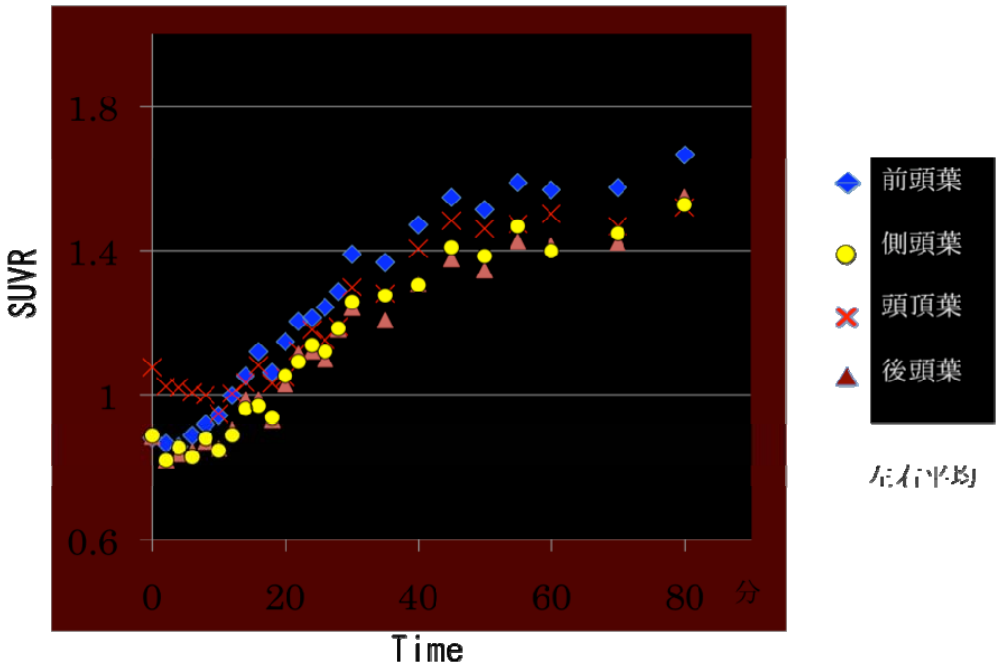

図 2　Alzheimer 病における小脳比（SUVR）の経時的変化

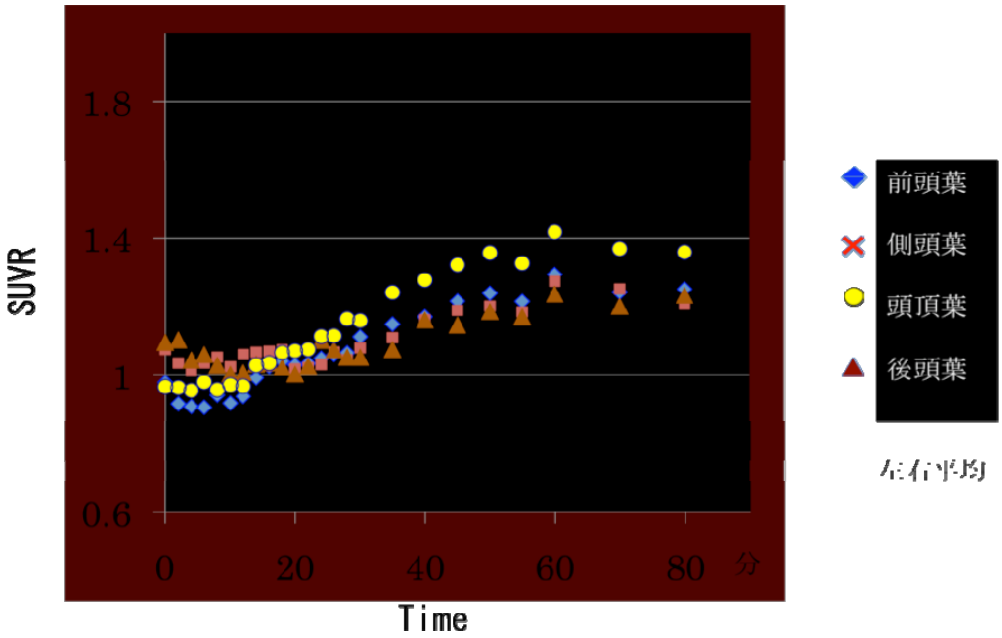

図 3　MCI における小脳比（SUVR）の経時的変化

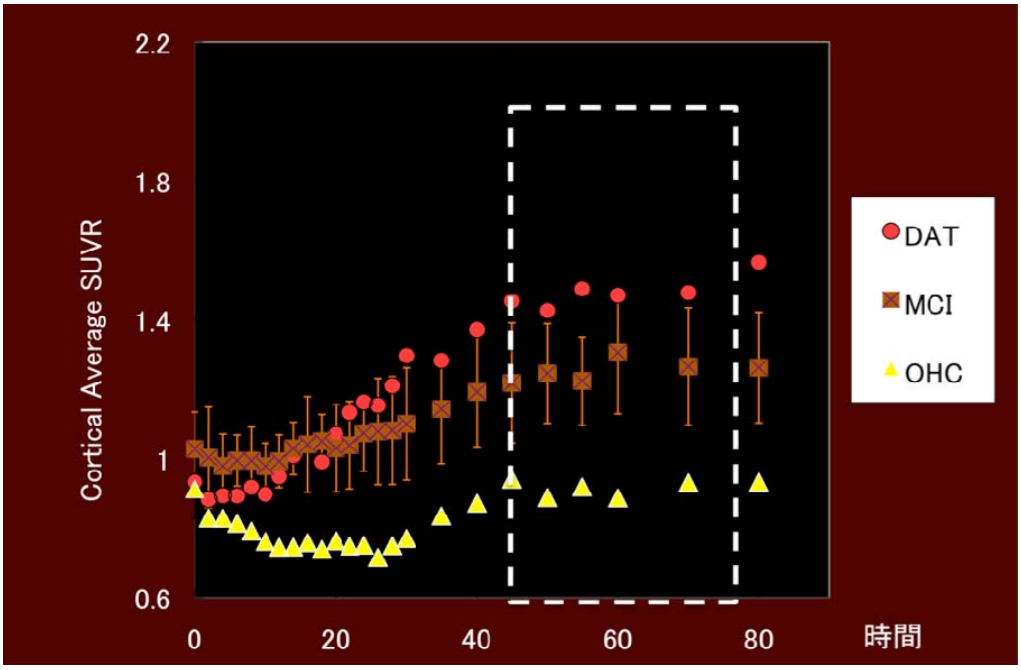

図４　AD、MCI、HC における皮質の平均 SUVR

4.3　SUVR の比較

皮質の平均 SUVR は、AD では 1.30~1.37 と高値、MCI では 1.12~1.29 中間値、正常対照では、1.03~1.26 と低値を認めた。被殻、視床、橋などでは、明らかな差は認めなかった（表 2）。SUVR のスケールを 0.6~2.0 に設定した画像を図 5 に示す。正常対照では白質がやや高い値を認めた。AD では皮質が高い値を認め、正常対照に比較し皮質と白質が逆転しており、視覚的に明らかな違いを認めた。

表２　AD、MCI、HC、FTLD における各 ROI の小脳比（SUVR）

部位	AD（n=9）	MCI（n=3）	HC（n=3）	FTLD（n=4）
前頭葉	1.35 ± 0.33	1.15 ± 0.03	1.07 ± 0.22	1.10 ± 0.13
側頭葉	1.35 ± 0.29	1.12 ± 0.07	1.05 ± 0.07	1.13 ± 0.14
頭頂葉	1.30 ± 0.23	1.29 ± 0.05	1.03 ± 0.19	1.13 ± 0.20
後頭葉	1.37 ± 0.23	1.18 ± 0.26	1.26 ± 0.31	1.12 ± 0.16
被殻	1.24 ± 0.21	1.28 ± 0.07	1.11 ± 0.21	1.03 ± 0.12
視床	1.27 ± 0.19	1.24 ± 0.16	1.30±0.27	1.15 ± 0.08
橋	1.36 ± 0.23	1.32 ± 0.14	1.48 ± 0.25	1.34 ± 0.03

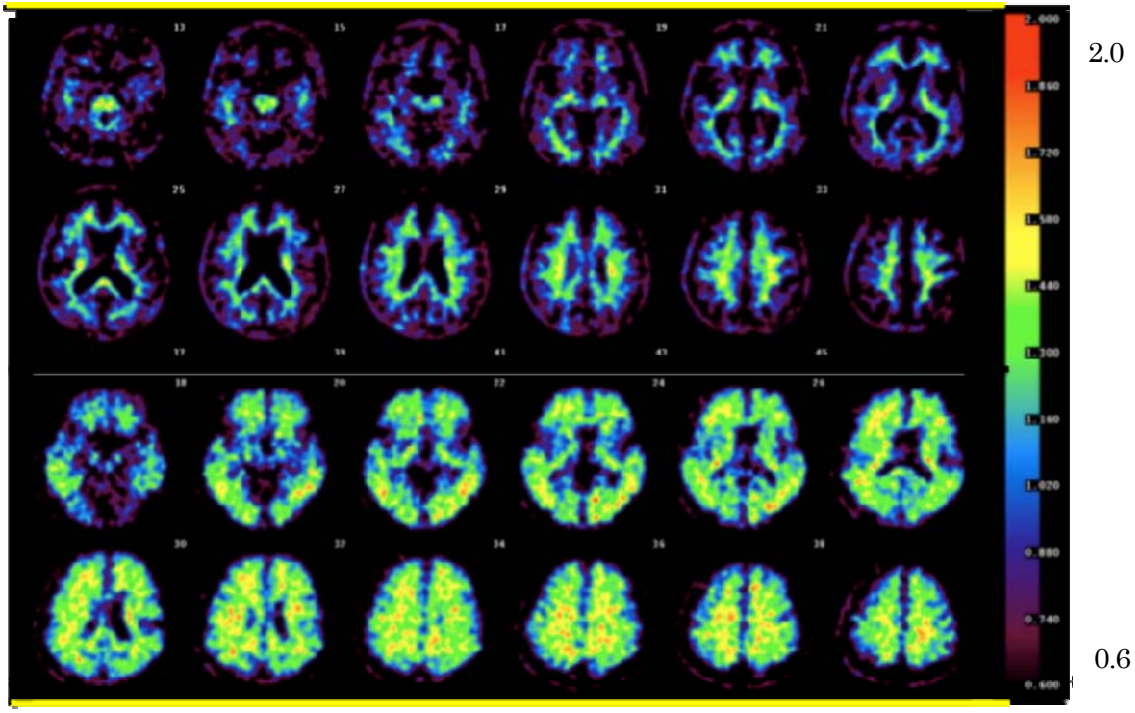

図 5.1　PET 画像（^{18}F-AV45）による Alzheimer 病と正常対照者の比較（上段；HC，下段；AD）

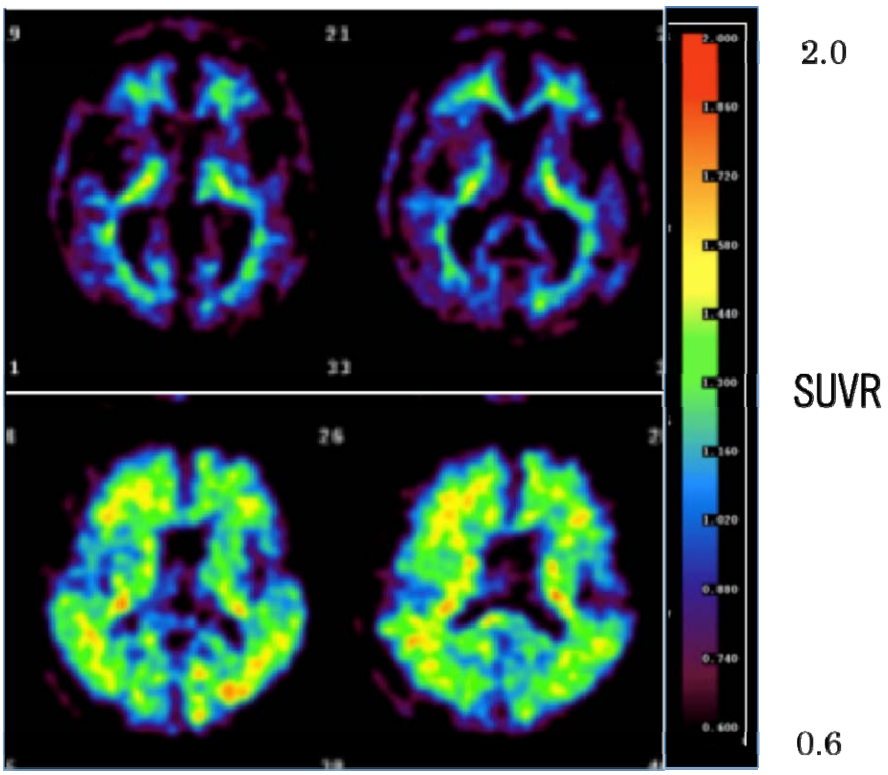

図 5.2　PET 画像（^{18}F-AV45）による Alzheimer 病と正常対照者の比較（上段；HC，下段；AD）

4.4 SUVR が左右差を認めた AD 例・CAA の 2 例の比較

(1) アミロイドの蓄積が不均一な AD の 1 例：

60 歳の女性で、^{18}F-AV45 の画像では、SUVR は右側に高値を認めた。頭部 CT との合成では、脳萎縮に程度に左右差は認めなかった（図 6）。症候学的にも記銘力障害が主体で、必ずしも SUVR が高値である右側の症候が強くはなかった。本症例のように、partial volume effect の影響ではなく左右差を認める症例もある。

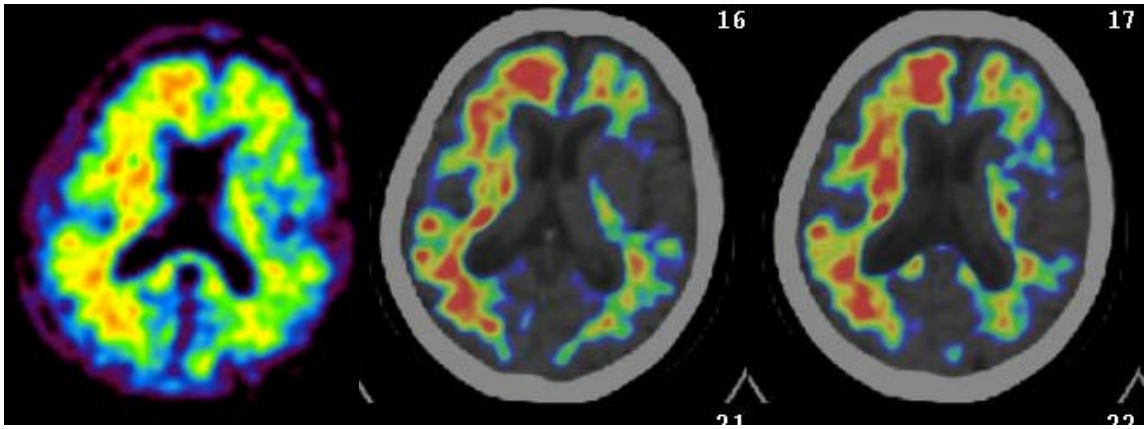

図 6　PET 画像にて左右差を認めた AD 例における PET と頭部 CT との合成

(2) CAA の 2 例：

① 53 歳男性で、ApoE は 4/4、脳実質に炎症を伴いやすい症例で検討した。2008 年にてんかん発作にて入院し、頭部 MRI にて後頭葉に白質病変を認め、MRI T2＊で微小出血を多数認めた。2011 年の頭部 MRI では、白質病変は目立たなくなっているが、SWI にて微小出血を多数認めた。同一症例の ^{18}F-AV45 の画像では、前頭葉 SUVR 1.42～1.72、後頭葉 SUVR 1.14 と、不均一な SUVR の上昇を認めた（図 7）。微小出血は必ずしも一致しておらず、また、脳のボリュームによらない SUVR の上昇と考えられた。

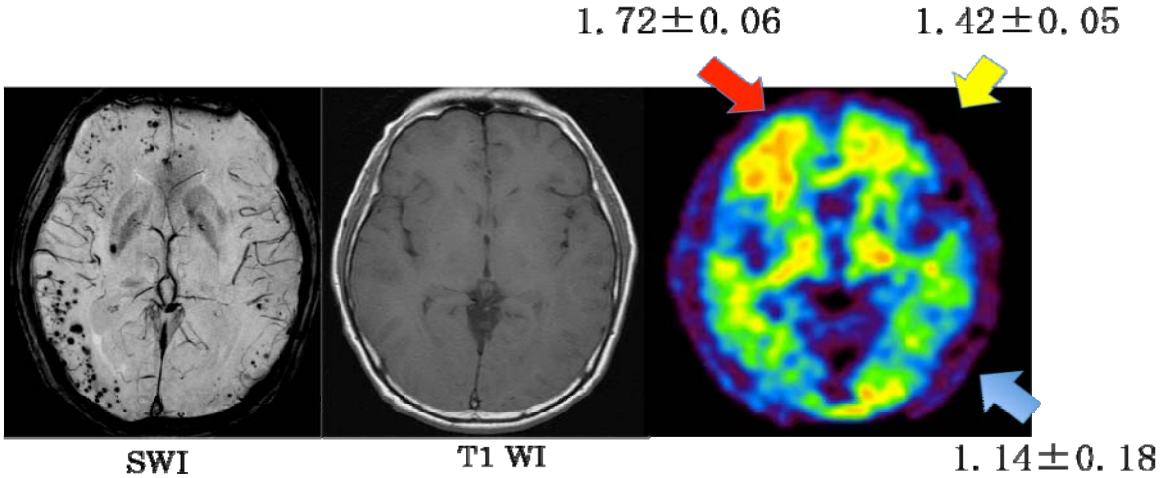

図 7　CAA（53 歳男性）の頭部 MRI (SWI，T1WI)と PET 画像

② 77 歳女性で、ApoE は 2/3、右後頭葉に陳旧性脳出血があり左後頭葉の出血にて当科を受診された。MRI T2* では両側皮質下に微小出血を多数認め、MRI T1WI では、陳旧性脳出血による右後頭葉のボリュームロスと左後頭葉の出血を認める（図 8）。AV45 の画像では、SUVR の値は 0.99～1.11 と全体的に低値を認めた。このように CAA の症例でも、SUVR が上昇を認めない症例もある。

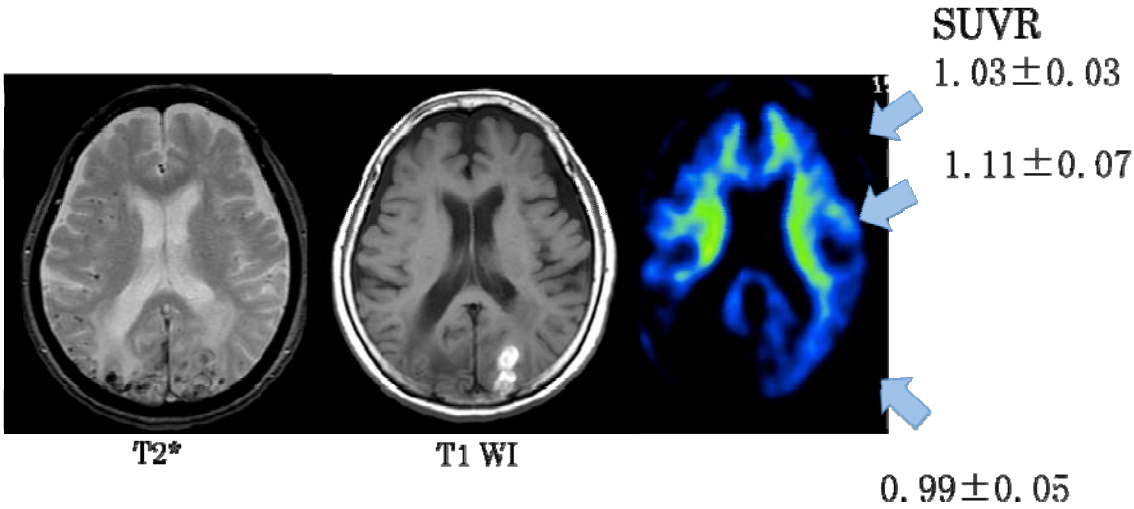

図８　CAA（77 歳女性）の頭部 MRI (T2*, T1WI)と PET 画像

5 考察

^{18}F-AV45 を用いることで、preliminary studies と同様に優れたアミロイドイメージングが得られた。SUVR のカラーバー表示を一定にすることで、視覚的にもある程度評価が可能である。正常対照者では、皮質と比較し白質の集積がやや高値であった。AD では、皮質が高値を認め、正常対照者に比較し皮質と白質が逆転しており視覚的に明らかな違いを認めた。今後、MCI における発症予測、AD と非 AD の認知症との鑑別、アミロイドを標的にした治療群の抽出などに有用である可能性が示唆された。

小脳にアミロイド沈着が少ないことより、解析は小脳を対照とした SUVR で半定量が可能である。AD では、SUVR は 1.30~1.37 と高値であった。SUVR は、前頭葉、側頭葉、頭頂葉、後頭葉いずれも高値を認めた。^{11}C-PIB で比較的に低い後頭葉でも高値を認めた。MCI では、1.12~1.29 と中間値を示した。MCI の個々の症例に注目すると AD と同じ位の高値を示す群と HC に近い値の群が認められ、平均して中間の値を示した。正常対照では、1.03～1.26 と低値を認めた。FTLD では、正常対照者と同様に低値を認めた。CAA では、SUVR が不均一に高値な症例と SUVR が低値の症例がみられた。CAA を対象とした ^{11}C-PIB の検討では、微小出血が認められた部位に一致して SUVR が高値であり血管壁に沈着したアミロイドを反映している報告がある [9]が、^{18}F-AV45 の画像では微小出血部位に一致して SUVR が高値とはならなかった。今後、^{18}F-AV45 が血管壁に蓄積するアミロイドを反映するかは検討が必要と思われた。

今後の解析の問題点として、アミロイドの蓄積パターンに左右差がある症例があり、個々の症例についての検討も必要と思われる。CAA の症例を考えると単純なボリューム補正だけでなくより詳細な検討が必要な場合もある。今後は加齢による影響を評価した上で、症例を増やして統計学的検討を行う必要がある。

文献

1) Clark CM, Schneider JA, Bedell BJ, Beach TG, Bilker WB :AV45-A07 Study Group :Use of florbetapir-PET for imaging beta-amyloid pathology. JAMA. 2011;305(3):275-283.
2) Fleisher AS, Chen K, Liu X, et al. Using positron emission tomography and florbetapir F18 to image cortical amyloid in patients with mild cognitive impairment or dementia due to Alzheimer disease. Arch Neurol. 2011；68(11):1404-1411.

3) Wong DF, Rosenberg PB, Zhou Y, et al. In vivo imaging of amyloid deposition in Alzheimer disease using the radioligand ^{18}F-AV-45 (florbetapir F 18). J Nucl Med. 2010 ; 51(6):913-920.
4) McKhann G, Drachman D, Folstein M, Katzman R, Price D, Stadlan EM. Clinical diagnosis of Alzheimer's disease: report of the NINCDS-ADRDA Work Group under the auspices of Department of Health and Human Services Task Force on Alzheimer's Disease. Neurology. 1984 ; 34(7):939-944.
5) Petersen RC. Mild cognitive impairment as a diagnostic entity. J Intern Med. 2004 ;256(3):183-194.
6) Petersen RC, Smith GE, Waring SC, Ivnik RJ, Tangalos EG, Kokmen E. Mild cognitive impairment: clinical characterization and outcome. Arch Neurol. 1999 ; 56(3):303-308.
7) Braak H, Braak E. Neuropathological stageing of Alzheimer-related changes. Acta Neuropathol. 1991;82(4):239-259.
8) Joachim CL, Morris JH, Selkoe DJ. Diffuse senile plaques occur commonly in the cerebellum in Alzheimer's disease. Am J Pathol. 1989;135:309-319.
9) Johnson KA, Gregas M, Becker JA, Kinnecom C. et al. Imaging of amyloid burden and distribution in cerebral amyloid angiopathy. Ann Neurol. 2007 ;62(3):229-234.

Imaging brain amyloid using the radioligand ^{18}F-AV45 (Florbetapir F18)

T. Shibata[1], H. Yonezawa[1], S. Takahashi[1], J. Takahashi[1], M. Kudoh[1],
S. Obara[1],Y. Terayama[1], T. Sasaki[2], K. Terasaki[2] and K. Sera[2]

[1]Department of Neurology and Gerotology, Iwate Medical University
19-1 Uchimaru, Morioka, Iwate 020-8505, Japan

[2]Cyclotron Reseach Center, Iwate Medical University
348-58 Tomegamori, Takizawa, Iwate 020-0173, Japan

Abstract

【Purpose】To characterize quantitative ^{18}F-AV45 (Florbetapir) positron emission tomographic (PET) measurements of fibrillar β-amyloid (Aß) burden of participants with probable Alzheimer disease (AD) , mild cognitive imaparment (MCI), healhy control (HC), cerebral amyloid angiopathy (CAA) and frontotemporal lober degeneration (FTLD).

【Methods】^{18}F-AV45 was performed on 9 patient with AD (men 5, women 4 ; HDS-R 18±5.8 points, mean age 72y), and 3 patients with MCI (men 2, woman 1 ; HDS-R 27±2.0 points, mean age 62y), and 3 healthy controls (men 2, woman 1 ; mean age 70y), 2 patients with CAA (man 1, woman 1), 4 patients with FTLD (man 1, women 3 ; HDS-R 25±4.3, mean age 72y). Dynamic PET was performed over approximately 90 min after injection the tracer (370 MBq). Subsequently, we constructed time-activity curves. Standardized uptake values and cortical-to-cerebellum standardized uptake value ratios (SUVRs) were calculated with region of interests (ROI) at cortical region (frontal, temporal, parietal, occipital lobe) and other regions (putarmen, thalamus, Pons) for all subjects.

【Results】The standardized uptake value ratio (SUVR) calculated using the cortical-to-cerebellar ratio in patients with AD, MCI and HC was plateaued within 40 min after ^{18}F-AV-45 administration. The cortical SUVR for 10 minutes extending from 50 to 60 minutes after administration was 1.30-1.37 for the patients with AD, 1.12–1.29 for the patients with MCI, 1.03–1.26 for the HC. The SUVR for the patients with AD were greater than those for the HC. SUVR value for the MCI was middle average. The images among AD patients with SUVR value between 0.6 to 2.0 were visually discriminative from HC. SUVR of white matter were higher than that of gray matter for the HC while that of gray matter was higher for the patients of AD.

【Conclusion】^{18}F-AV-45 PET showed significant difference between AD patients and HC, utilizing simplified SUVR acquired by scanning of 50-60 minutes after ^{18}F-AV-45 administration.